Библиография

[1] Weng D, Nagata MJH, Bell M, Bosco AF, Melo LGN, Richter EJ: Influence of microgap location and configuration on the periimplant bone morphology in submerged implants. An experimental study in dogs. Clin Oral Implants Res 19:1141-1147 (2008)

[2] Araújo MG, Lindhe J: Dimensional ridge alterations following tooth extraction. An experimental study in the dog. J Clin Periodontol 32:212-218 (2005)

[3] Weng D, Stock V, Schliephake H: Are socket and ridge preservation techniques at the day of tooth extraction efficient in maintaining the tissues of the alveolar ridge? Eur J Oral Implantol 4 (Suppl): S59-S66 (2011) (Proceedings of the 1st Consensus Conference of the German Association of Oral Implantology)

Материалы

> Желатиновая губка: Gelastypt®, Sanofi-aventis, Франкфурт, Германия
> Имплантационная система: ANKYLOS® C/X, Dentsply Friadent GmbH, Маннгейм, Германия
> Шовный материал: Seralene® 6-0, Serag-Wiessner KG, Найла, Германия
> Geistlich Bio-Oss® Collagen + Geistlich Bio-Gide®, Geistlich Pharma AG, Вольхузен, Швейцария

Контакты

> Priv.-Doz. Dr. Dietmar Weng, Praxis für Zahnheilkunde Böhm & Weng, Maximilianstraße 17, 82319 Starnberg
Telefon: +49-8151-652525, Fax: +49-8151-652511, E-Mail: dw@max-17.de, Website: www.max-17.de

Дополнительная информация

> Дополнительные брошюры Вы найдете на сайте компании: www.geistlich.com
> Оформить бесплатную подписку на получение брошюр или отказаться от нее Вы можете у регионального дистрибьютора компании

Брошюра E4

Ведение лунки после удаления зуба

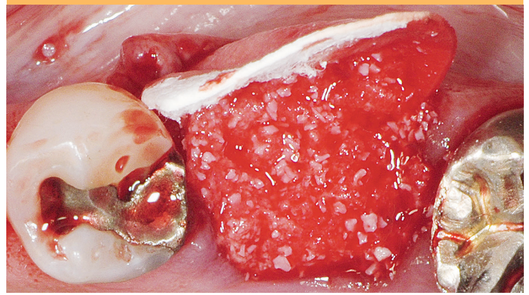

Концепция лечения, предложенная Prof. Dr. Dietmar Weng (частная практика, Штарнберг, Германия)

> Сохранение объема альвеолярного гребня после удаления зуба при наличии дефекта вестибулярной стенки лунки в рамках подготовки к установке имплантата в дальнейшем

1. Клинический профиль

Локализация и параметры дефекта	☐ Эстетически значимая область	☒ Эстетически менее значимая область
	☒ Одиночный дефект зубного ряда	☐ Множественный дефект зубного ряда
Состояние кости	☒ Наличие костного дефекта	☐ Отсутствие костного дефекта
Состояние мягких тканей	☐ Рецессия	☒ Отсутствие рецессии
	☒ Толстый биотип	☐ Тонкий биотип
	☐ Заживление первичным натяжением возможно	☒ Заживление первичным натяжением невозможно
	☒ Достаточное количество кератинизированной слизистой	☐ Недостаточное количество кератинизированной слизистой
	☐ Без особенностей	
Имплантация	☒ Одновременно с костной аугментацией (1 этап)	☐ После костной аугментации (2 этап)

Эксклюзивный дистрибьютор в России
ГРУППА КОМПАНИЙ „СИМКО“
Москва, Сусальный Нижний пер., д. 7, стр.7;
тел.: +7 (495) 737-80-03, +7 (495) 737-80-04
факс: +7 (495) 737-38-26
E-mail: orders@simkodent.ru
www.simkodent.ru

©Geistlich Pharma AG
Business Unit Biomaterials
CH-6110 Wolhusen
phone +41 41 492 56 30
fax +41 41 492 56 39
www.geistlich-pharma.com

31543/2/1205/d

Вводная информация

Dr. Dietmar Weng:
Одномоментная имплантация после удаления как однокорневых, так и многокорневых зубов сопряжена с рядом сложностей. В случае лунок многокорневых зубов ортопедически оптимальное положение имплантата проецируется на область межальвеолярной перегородки. Однако формирование ложа в костной перегородке затруднено и часто ведет к ее потере. В этом случае первичная стабильность определяется степенью фиксации имплантата в нескольких миллиметрах кости, отделяющих лунку от нижнего альвеолярного нерва или от верхнечелюстной пазухи. Проблему представляют также свободные пространства, которые остаются при установке имплантата в лунку моляра. При одномоментной имплантации после удаления моляра закрытое приживление имплантата возможно лишь при формировании больших слизисто-надкостничных лоскутов, что на практике встречается редко. Чаще всего сразу же после установки имплантата фиксируется формирователь десны, что само по себе повышает требования к первичной стабильности имплантата. В случае удаления однокорневых зубов остеотомия должна быть выполнена вдоль оральной стенки лунки, чтобы установить имплантат с небольшим оральным наклоном. Это необходимо из-за присущего большинству имплантационных систем образования микрозазора на уровне соединения имплантат-абатмент и происходящих в его области процессов[1], а также для создания наполняемого пространства между имплантатом и тонкой вестибулярной стенкой лунки и для компенсации потери пучковой кости вестибулярной стенки[2]. Целью формирования вестибулярной «воздушной подушки» является предотвращение резорбции кости и рецессии десны в дальнейшем.
Если Вы хотите избежать всех этих сложностей и, тем не менее, успешно установить имплантат в ортопедически выгодном положении, или же если имеется выраженный дефект стенок лунки, или же если лунка инфицирована, необходимо провести мероприятия, направленные на сохранение альвеолярного гребня[3]. При наличии дефектов стенок лунки (снижение высоты одной или нескольких стенок более, чем на 1,5 мм) и/или при наличии апикального дефекта, например, из-за предшествующей резекции верхушки корня, лечение проводится по представленной ниже схеме. Протокол действий при интактных стенках лунки аналогичен, если не считать отсутствие необходимости в использовании мембраны при сохранности всех 4-х стенок альвеолы.

Назначаемые препараты:
Клиндамицин (2 x 600 мг в течение 7 дней), ибупрофен (2 x 600 мг в течение 3 дней), хлоргексидина биглюконат 0,1 % (2 р в день в течение 4-6 недель).

2. Цели лечения

> Целью мероприятий по сохранению альвеолярного гребня является полная трансформация пространства альвеолы в кость (добиться этого необходимо минимально инвазивным путем без откидывания лоскута), а также регенерация отсутствующей альвеолярной кости за счет проведения НКР.

3. Хирургический протокол

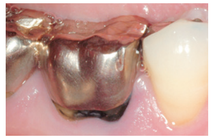
Рис. 1 Цельнолитая коронка на зубе 46, установленная после эндодонтического лечения. При клиническом обследовании с мезиально-щечной стороны определяется глубокий карман.

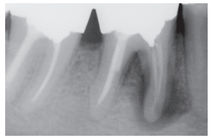
Рис. 2 Выраженная резорбция кости вокруг медиального корня. После консультации с врачом-эндодонтистом зуб решено удалить в связи с его предположительным продольным переломом.

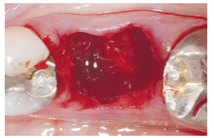
Рис. 3 После удаления коронки и щечно-язычной сепарации осколки корня аккуратно извлечены из альвеолы.

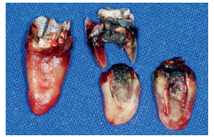
Рис. 4 Подтвержден диагноз продольного перелома медиального корня зуба.

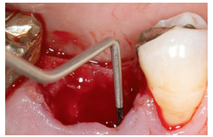
Рис. 5 Высота десны с мезиально-щечной стороны составляет 10 мм, т.е. величина вертикальной резорбции стенки альвеолы равна 7 мм.

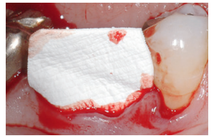
Рис. 6 Надкостница щечной костной стенки отслоена на 3-4 мм тупым микрораспатором, в образованное между надкостницей и альвеолярной стенкой пространство введена мембрана Geistlich Bio-Gide®.

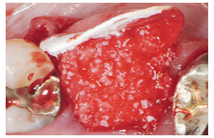
Рис. 7 Лунка заполнена материалом Geistlich Bio-Oss® Collagen. Конденсация материала в апикальную область не проводилась.

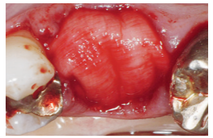
Рис. 8 Свободный конец мембраны Geistlich Bio-Gide® подвернут лингвально между надкостницей и альвеолярной стенкой.

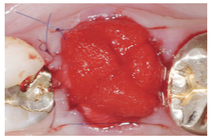
Рис. 9 Сверху на мембрану Geistlich Bio-Gide® уложена желатиновая губка, поверх которой наложен горизонтальный крестообразный шов.

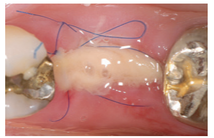
Рис. 10 Состояние тканей через 6 дней на этапе снятия швов.

Рис. 11 Состояние тканей через 4 недели.

Рис. 12 Состояние тканей через 6 месяцев на этапе установки имплантата.

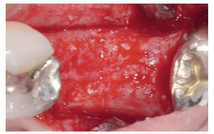
Рис. 13 После разреза мягких тканей виден хорошо сохраненный альвеолярный гребень. Успешная регенерация дефекта мезиально-щечной стенки лунки.

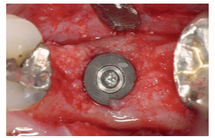
Рис. 14 Установлен имплантат Ankylos C/X 4,5 x 9,5 мм. Толщина вестибулярной пластинки кости составляет 1,5 мм.

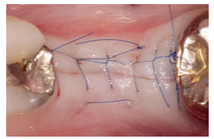
Рис. 15 Ушивание лоскутов без натяжения 2-мя рядами швов без надреза надкостницы.

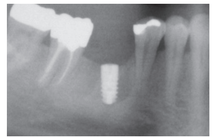
Рис. 16 На Rg-снимке, выполненном после операции, видно большое расстояние от апекса имплантата до нижнего альвеолярного нерва. Продолжается оссификация в области бывшей лунки.

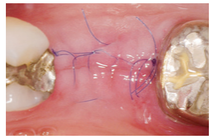
Рис. 17 Состояние тканей через 1 неделю после имплантации.

Рис. 18 Состояние тканей через 4 месяца на этапе раскрытия имплантата.

Рис. 19 После минимально инвазивного раскрытия имплантата установлен однокомпонентный формирователь десны.

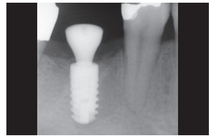
Рис. 20 На прицельном снимке, выполненном непосредственно после раскрытия имплантата, видна хорошая остеоинтеграция имплантата с хорошей оссификацией периимплантатной кости.

Рис. 21 Состояние тканей через 4 недели после раскрытия имплантата на этапе фиксации супраструктуры.

Рис. 22 Индивидуальный титановый CAD/CAM-абатмент зафиксирован на имплантате с торком 15 Нсм.

Рис. 23 На абатменте зацементирована металлокерамическая коронка.

Рис. 24 Высота десны по центру коронки выше, чем она была до удаления зуба.

Рис. 25 Rg-снимок после цементирования коронки - контроль отсутствия избытков цемента.

Geistlich Biomaterials